

# 초음파 유도 하 침도치료를 포함한 한방 치료로 호전된 키엔벡 병의 증례 보고 및 장기 추적 관찰

김재형 · 이금미 · 이정희 · 이현종 · 이윤규<sup>1</sup> · 최성훈<sup>2</sup> · 김재수\*

대구한의대 한방병원 침구의학과, 1: 대구한의대 포항한방병원 침구의학과, 2: 대구한의대학교 한의과대학 해부조직학교실

## Korean Medicine Treatment Including Ultrasound-Guided Acupotomy for Kienböck ‘s Disease: A Case Report with Long-Term Follow-Up

Jae Hyung Kim, Geumm Mi Lee, Jung Hee Lee, Hyun Jong Lee, Yun Kyu Lee<sup>1</sup>, Seong Hun Choi<sup>2</sup>, Jae Soo Kim\*

*Department of Acupuncture and Moxibustion, Daegu Haany University Korean Medicine Hospital, 1: Department of Acupuncture and Moxibustion, Daegu Haany University Pohang Korean Medicine Hospital, 2: Department of Anatomy and Histology, College of Korean Medicine, Daegu Haany University*

The aim of this study is to report the effect of acupotomy and Korean medicine treatments on Kienböck’s disease. The patient was treated by Korean medicine, including ultrasound-guided acupotomy, acupuncture, herbal medicine. These treatment methods have anti-inflammatory and analgesic effects. Specifically, acupotomy has the effect of releasing adhered tissues and improving blood circulation, which may help in improving the restricted joint range of motion and blood circulation in Kienböck’s disease. The effect of treatment was assessed by visual analog scale(VAS), disability of the arm, shoulder and hand score(DASH), Cooney’s wrist function score(Cooney score), and range of motion(ROM). As a result of acupotomy and other Korean medicine treatments, VAS was decreased from 7 to 3, DASH was decreased from 76 to 17, Cooney score was increased from 40 to 70, ROM was increased from flexion/extension 20/10 to 60/60. In addition, as a result of about 1 year of follow-up, it was observed that the condition improved or maintained without any deterioration. This study suggests that acupotomy and Korean medicine treatment may be effective in treating and maintaining Kienböck’s disease.

keywords : Kienböck’s disease, Acupotomy, Wrist joint

### 서론

Kienböck 병(Kienböck’s disease)은 월상골의 무혈성 괴사 또는 월상골 연화증으로 알려져 있는 드문 질환으로, 증상으로는 손목의 통증, 배측(dorsal side) 손목의 부종, 관절 가동 범위의 감소와 근력의 약화가 나타난다<sup>1,2)</sup>.

Kienböck 병의 원인은 정확히 밝혀진 것은 없으나, 해부학적 인 요소, 혈액공급 장애, 개인환경, 외상으로 인한 손상 등에 의해 발생한다고 알려져 있다<sup>1,3)</sup>. Magnetic resonance imaging(MRI), computed tomography(CT), 단순 방사선검사 등을 통해 월상골의 골절이나 붕괴를 확인하여 진단할 수 있고, 월상골을 비롯한 손목뼈와 손목 관절의 상태에 따라 4단계의 Lichtman 분류로 나누

게 된다<sup>4)</sup>. Kienböck 병의 치료는 환자의 나이, 직업, 성별 및 병변의 진행 정도를 고려하여 보조기 착용부터 수술적 치료까지 다양하다<sup>5)</sup>.

Kienböck 병은 지금까지 서양의학 분야에서는 원인과 수술법 등 여러 연구들이 진행되었으나 아직까지 원인과 치료방법들에 이견이 많은 질환이다. 한방에서는 지금까지 복합적인 한방 치료를 이용한 1례의 증례보고가 보고되었다.

Kienböck 병은 치료를 받지 않으면 진행되는 병으로 알려져 있으며<sup>5)</sup>, 현재까지 침도치료를 사용하거나 한방치료 후 장기간 관찰한 연구는 보고되지 않았다. 이에 저자는 본원에 Kienböck 병과 carpal bone avascular necrosis를 진단받고 우측 손목통증을 주소로 내원한 환자에게 초음파 유도 하 침도치료를 중심으로 한 한

\* Corresponding author

Jae Soo Kim, Department of Acupuncture and Moxibustion Medicine, College of Korean Medicine, Daegu Haany University, 136, Sincheondong-ro, Suseong-gu, Daegu, Republic of Korea

·E-mail : jaice@daum.net ·Tel : +82-53-770-2112

·Received : 2024/10/14 ·Revised : 2025/01/02 ·Accepted : 2025/02/24

© The Society of Pathology in Korean Medicine, The Physiological Society of Korean Medicine

pISSN 1738-7698 eISSN 2288-2529 http://dx.doi.org/10.15188/kjopp.2025.02.39.1.30

Available online at https://kmpath.jams.or.kr

방복합치료를 시행 후 장기간 관찰한 결과 호전된 경과를 관찰하였기에 보고하는 바이다.

## 증례

### 1. 연구대상

2023년 4월경부터 발생한 우측 손목 통증 및 가동범위 제한을 호소하여 MRI 검사 상 우측 Kienböck 병과 carpal bone avascular necrosis로 진단받은 후 본원에서 입원 및 외래 치료를 받은 78세 여성 환자 1명을 대상으로 의무기록을 통하여 후향적 차트 분석으로 수행하였으며, 대구한의대 한방병원 임상심사위원회에서 승인(IRB No. DHUMC-D-24009-PRO-01)을 받았다.

### 2. 치료적 중재

환자는 2023년 6월 12일부터 2023년 7월 1일까지 입원치료를 받았으며, 퇴원 후 2023년 8월 3일, 2023년 11월 30일, 2024년 5월 27일에 외래 치료 및 경과관찰을 시행하였다. 침치료는 입원 중 1일 2회, 약침치료는 1일 1회 시행하였으며, 한약은 1일 3회 복용하였다. 침도치료는 입원 기간 중 1주일 간격으로 3회 시행하였다. 퇴원 후 침치료 및 약침치료는 외래 방문 시마다 1회씩 시행하여 총 3회 시행하였으며, 침도치료와 한약치료는 시행하지 않았다.

#### 1) 침

침치료는 근위취혈 방식으로 腕骨(SI4), 陽谷(SI5), 陽谿(LI5), 陽池(TE4), 外關(TE5) 혈자리를 자침하였으며, 15분간 유침하였다. 침치료 시 0.20 × 30 mm 크기의 멸균된 일회용 호침(Stainless steel, Dongbang Medical Co., Ltd.)을 사용하였으며, 전침기(HA-306, Hanil-TM Co., Ltd)로 陽池(TE4), 外關(TE5)에 4 Hz의 자극을 주었다.

#### 2) 약침

약침치료는 유향약침(Kirin Wonoe Tangjunwon)을 사용하여 陽池(TE4), 外關(TE5) 및 아시혈에 시행하였다. 각 부위에 0.1 mL 씩 0.5 mL를 사용하였다. 약침치료 시 30G × 8 mm 일회용 주사기(Shin Chang Medical Inc.)를 사용하였다.

#### 3) 한약

한약치료는 진통, 소염작용 효과가 있어 통증, 부종, 발열 등이 있는 관절통에 사용하는 가미영선제통음을 사용하였다. 하루 2첩 분량으로 3회에 나누어 복용하였다(Table 1).

#### 4) 침도

침도치료는 침도를 월상골의 상하좌우로 자입하여 월상골 주위의 인대와 유착된 조직들을 절개하는 방식으로 시행되었다. 시술자는 침도치료 시행 전 멸균 장갑과 마스크를 착용하였다. 환자를 앙와위 시킨 후 우측 손등 및 손목 부위를 알코올 스틱(Sungkwang pharmaceutical alcohol stick with 80% ethanol)으로 소독한 후 포타딘 스틱(Sungkwang pharmaceutical postick with 10% povidone-Iodine)으로 멸균처리한 후 시행하였다. 시술 시 0.50 × 50 mm 크기의 멸균된 일회용 침도(Stainless steel, Dongbang Medical Co., Ltd.)를 사용하였으며, Samsung HS50 초음파(Samsung Medison Co., Ltd.)를 통해 침도의 침침을 확인하였다

(Fig. 1(A),(B)). 시술 후 시술 부위를 알코올 스틱으로 소독한 후 지혈 밴드를 부착하였다.

Table 1. Composition of Youngseonjeatong-uem

Pharmacognostic name	Dose (g) per 1day divide (#) 3 times
Paeoniae Radix rubra (赤芍藥)	8g # 3
Araliae Cordatae Radix (獨活)	8g # 3
Clematidis Radix (威靈仙)	8g # 3
Ephedrae Herba (麻黃)	4g # 3
Angelicae Koreanae Radix (羌活)	4g # 3
Platycodon grandiflorum (桔梗)	4g # 3
Ledebourielae Radix (防風)	4g # 3
Puerariae radix (葛根)	4g # 3
Angelicae Dahuricae Radix (白芷)	4g # 3
Ponciri Fructus (枳實)	4g # 3
Atractyodis Rhizoma (蒼朮)	4g # 3
Cnidii Rhizoma (川芎)	4g # 3
Schizonepetae Spica (荊芥)	4g # 3
Scutellariae Radix (黃芩)	4g # 3
Angelicae Gigantis Radix (當歸尾)	2g # 3
Cimicifugae Rhizoma (升麻)	2g # 3
Glycyrrhizae Radix (甘草)	2g # 3

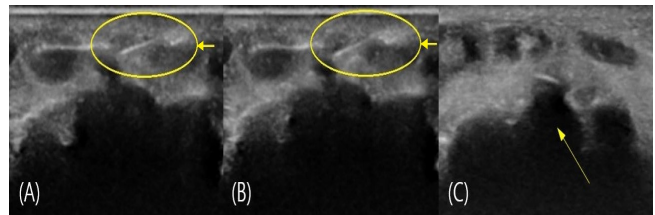


Fig. 1. Ultrasound short-axis view of the wrist joint on the dorsal side of the right hand. (A),(B) Acupotomy needle is indicated in the oval with arrow. (C) Lunate bone is indicated by the arrow.

### 3. 평가 방법

평가는 입원일부터 퇴원 전까지 1주일 간격으로 시행하였으며, 퇴원 후 3회 추가로 더 실시하여 총 6회 평가하였다.

#### 1) Visual analog scale (VAS)

환자가 느끼는 주관적인 통증의 정도를 객관화하기 위해 가장 많이 쓰이는 방법 중 하나이다. 환자가 느끼는 통증의 정도를 눈금이 표시되지 않은 10 cm 길이의 막대 위에 직접 표시하게 한 후, 시작점에서 표시점까지의 거리를 측정하여 통증이 없는 상태에서 0점에서 가장 심한 통증인 10점으로 점수화하여 평가한다.

#### 2) Disability of the arm, shoulder and hand score (DASH score)

DASH score는 환자의 팔, 어깨, 손의 동작 수행능력을 주관적으로 평가하는 데 사용되는 설문지이다. 총 30문항으로 구성되어 있으며 환자가 직접 평가하여 합산한 점수가 100점에 가까울수록 더욱 심한 장애가 있다는 것을 의미한다<sup>6)</sup>.

#### 3) Cooney's wrist function score (Cooney score)

Cooney score는 환자의 통증, 기능 상태, 관절 가동 범위 및 악력에 대해 평가하는 설문지로, 검사자가 직접 평가한다. 4가지의 항목에 대해 평가하여 합산한 점수가 100점에 가까울수록 정상 의미를 가진다<sup>7)</sup>.

#### 4) Range of motion (ROM)

Wrist flexion, wrist extension, ulnar deviation, radial deviation의 각도를 측정하였다. 정상 ROM은 American Medical Association 6th edition을 기준으로 하였다.

#### 4. 증례

- 1) 환자 : 이OO, 78세, 여성
- 2) 주소증 : 우측 손목 통증, 우측 손목 가동범위 제한
- 3) 발병일 : 2023년 4월경
- 4) 과거력
  - (1) Hyperlipidemia : 1983년경 진단 및 약 복용 중
  - (2) Both carpal tunnel syndrome : (우측)1997년경 진단, (좌측)2013년경 진단 및 수술(좌측 수근관 이완술)
  - (3) Angina pectoris : 2020년경 진단 및 약 복용 중
- 5) 현병력

2023년 4월경 우측 손목 통증 및 가동범위의 제한이 발생하여 2023년 5월 2일경 local 신경외과에서 단순 방사선검사 및 초음파 검사 상 염증소견을 듣고 양약 복용 후에도 상태 여전하여 2023년 6월 8일경 MRI 검사 상 Lichtman 분류 3A단계의 Kienböck 병과 carpal bone avascular necrosis로 진단받은 후 수술을 권유받았으나, 개인 사유로 받지 않은 후 보존적 치료를 위해 본원 외래로 내원함.

#### 6) 영상의학적 검사

##### (1) 단순 방사선검사

본원에 2023년 6월 12일 입원 후 2023년 6월 14일부터 1주일 간격으로 3회 촬영하였으며, 퇴원 후 2023년 8월 3일과, 2024년 5월 27일에 추가로 2회를 촬영함(Fig. 2).

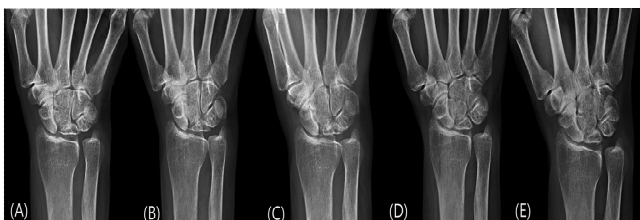

Fig. 2. X-ray of Right wrist. (A) June 14, 2023. (B) June 21, 2023. (C) June 28, 2023. (D) August 3, 2023. (E) May 27, 2024.

##### (2) MRI

본원에 내원하기 전 외부 영상의학과 의원에서 MRI검사를 시행하였으며, Kienböck 병을 진단받음(Fig. 3).

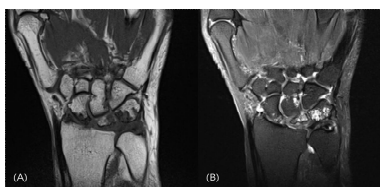


Fig. 3. MRI of Right wrist(June 8, 2023). (A) T1 weighted coronal view. (B) T2 weighted coronal view.

##### (3) 초음파

Samsung HS50 초음파(Samsung Medison Co., Ltd.)를 사

용하여 월상골의 위치를 확인함(Fig. 1(C)).

#### 7) 복용약

고지혈증으로 인하여 리피로우정 20 mg 1정을 아침 식후 복용중이며, 협심증으로 인하여 몰시톤정 4 mg 0.5정을 아침, 저녁 식후 복용중임.

## 결 과

한방복합치료와 침도치료를 통해 입원 당시 손목 통증의 강도가 VAS 7인 환자가 퇴원 시 VAS 4로 감소하였고, 퇴원 후 약 1개월과 5개월 후의 추적관찰에서는 VAS 3으로 감소하였으며, 11개월 후에도 VAS 3으로 유지되었다. DASH score은 입원 당시 76점에서 퇴원 시 53점으로 감소하였고, 퇴원 후 약 1, 5, 11개월의 추적관찰에서 각각 31, 18, 17점으로 측정되었다. Cooney score은 입원 당시 40점에서 퇴원 시 55점으로 증가하였고, 퇴원 후 약 1, 5, 11개월의 추적 관찰에서 모두 70점으로 측정되었다. ROM은 입원 당시 굴곡/신전의 각도가 20°/10°로 측정되었고, 퇴원 시 40°/20°로 증가하였으며, 11개월 후에는 정상 ROM 범위인 60°/60°로 증가하였다(Table 2).

Table 2. The Change of VAS score, DASH score, Cooney score, and ROM

	2023.06. 12	2023.06. 19	2023.06. 26	2023.08. 03	2023.11. 30	2024.05. 27
VAS*	7	5	4	3	3	3
DASH†	76	66	53	31	18	17
Cooney	40	45	55	70	70	70
ROM# (flexion/extension)	20°/10°	30°/15°	40°/20°	60°/30°	60°/30°	60°/60°

\* : Visual analog scale. † : Disability of the arm, shoulder and hand score. ‡ : Range of motion

## 고 찰

Kienböck 병은 월상골의 무혈성 괴사 또는 월상골 연화증으로, 1843년 Peste에 의해 카데바에서의 월상골의 붕괴가 처음 기술되었으며, 1910년 Robert Kienböck이 방사선 검사에서 월상골의 음영 변화와 붕괴 소견을 관찰하여 Kienböck 병으로 불리게 되었다<sup>1,8)</sup>.

현재까지 Kienböck 병의 원인에 대해 명확히 밝혀진 원인은 없으나 해부학적 요인, 개인 환경 요인, 외상 등의 여러 인자들이 상호관계를 이루면서 병의 진행에 기여한다고 알려져 있다<sup>3)</sup>. 해부학적인 요인으로는 월상골의 근위부가 뾰족한 모양일 경우 직사각형에 비해 더 약하며 더 많은 부하를 받는다는 연구가 있으나 아직까지 이견이 있는 견해이다<sup>1,3)</sup>. 척골의 음성변위가 있는 환자의 경우 월상골을 통해 요골에 부하되는 하중이 커서 골괴사가 발생할 가능성이 커진다는 연구가 있다. 그러나 인종이나 국가별로도 다른 연관성을 보인다는 연구가 있어 척골의 음성변위 또한 아직까지 이견이 많은 요인이다<sup>3,8,9)</sup>.

월상골의 혈류공급에 장애가 생기면 Kienböck 병이 발생할 수 있다는 연구도 있는데, 혈류공급에 장애가 생기는 원인으로는 혈류 공급 형태, 골 내 압력, 월상골의 형태학적 특징, 골소주의 미

세구조 등이 있다<sup>8)</sup>. 월상골의 대부분의 혈류공급을 담당하는 골간 동맥의 기하학적인 분지 중 단일 혈관으로 월상골에 혈액을 공급할 경우 골괴사의 가능성이 증가할 수 있다<sup>1,5)</sup>. 또한 손목에 전달된 힘의 90%는 요골로 전달되고, 그중 35%가 요월상 관절로 전달되는데, 월상골이 압력을 받아 과부하가 걸리면 월상골의 골소주에 단층판이 생겨 골소주를 파괴하여 혈류공급에 문제가 생길 수 있다<sup>5)</sup>.

개인환경 및 외상 요인으로는 주로 15~40세에서 호발하며, 육체노동을 하는 남자의 주동수에 잘 발생한다고 알려져 있으나, 강도 높은 노동을 하지 않는 여성 환자들에게서도 주동수와 관련이 없이 발생하는 경우가 상당수 있다는 보고가 있다. 또한 72%의 환자에서 손목의 외상 관련 임상 병력이 있었으며, 67%의 환자에서 손목 골절이 있었다는 보고도 있다<sup>3,8)</sup>. 따라서 손목에 심한 무리를 주거나 반복적인 수작업으로 인해 월상골과 손목 관절에 과부하를 주어 미세 손상을 발생시키고 주위의 혈관을 압박하는 것과 같이 여러 요인들이 복합적으로 영향을 미쳐 병의 진행에 관여한다고 생각된다.

증상으로는 손목의 통증, 손등 쪽의 손목 부종, 가동범위의 감소, 물건을 잡는 등의 동작 시 통증이 나타나며, 악력은 반대 측 대비 50%까지 감소할 수 있다. 손목 통증은 손목의 신전시 악화되는 경향이 있으며, 주먹을 쥐 상태에서 셋째 중수골을 두드리면 월상골에 통증이 발생한다<sup>2)</sup>. Lichtman 분류 상 3단계에서는 안정 시에도 통증이 나타나며, 손목을 움직일 때 걸리거나 걸리는 등의 기계적 증상이 나타날 수 있다<sup>4)</sup>.

단순 방사선검사에서 초기에는 정상소견이거나 월상골의 경화소견이 관찰될 수 있으며, 후기에는 월상골의 골절, 붕괴, 월상골의 굴곡, 손목 높이의 감소, 관절염 등이 관찰될 수 있다<sup>2)</sup>. CT 검사는 단순 방사선검사보다 미묘한 월상골의 골절이나 붕괴와 같은 골성 구조를 더 잘 확인할 수 있다. MRI 검사는 가장 민감한 검사로 정상 소견이 관찰되는 초기의 단순 방사선검사와 달리 MRI 검사를 통해 초기단계의 골괴사를 확인할 수 있으며, 병이 진행된 후에는 T1, T2 영상에서 혈액공급의 감소로 인한 월상골의 저신호가 나타난다<sup>2,3)</sup>.

Kienböck 병의 방사선학적 병기는 Lichtman 분류를 주로 사용한다. Lichtman 분류는 4단계로 나누어져 있으며, 1단계는 단순 방사선검사 상 월상골의 밀도와 모양이 정상이거나 골절선이 발견될 수 있으며, MRI 검사 상 T1 강조영상에서 저신호가 나타나며 bone scan 검사 상 양성이 나타날 수 있다. 2단계는 단순 방사선검사 상 월상골의 경화가 관찰되고 골절선이 발견될 수 있으나 다른 손목뼈의 형태나 크기의 변화가 없으며 월상골의 붕괴는 관찰되지 않는다. 또한 월상골의 혈류 감소로 인해서 MRI 검사 상 T1 강조영상에서 저신호가 나타날 수 있다. 3A단계는 월상골이 붕괴되지만 손목의 높이나 정렬은 유지된다. 3B단계는 월상골이 붕괴되고, 손목의 높이가 감소하거나, 주상골의 이동이 관찰된다. 4단계는 3B단계에서 요수근관절 또는 중수근관절의 퇴행성 변화가 나타난다<sup>4,5,9)</sup>.

Kienböck 병의 치료의 목표는 월상골의 부하를 줄이고, 월상골의 혈류공급을 개선시키며, 손목의 불안정성을 개선하며, 관절가동범위를 개선시키고, 상태의 악화를 막는 것이다<sup>1,3)</sup>. Kienböck 병

은 치료를 받지 않을 경우 진행되는 병으로 알려져 있으며, 수술을 하지 않을 경우 약 5년마다 다른 Lichtman 단계로 진행한다는 연구결과가 있다<sup>3,5)</sup>. Lichtman 분류 1단계에서는 약 3개월간 석고붕대로 고정을 시행한다. 병이 진행된 경우에는 Lichtman 분류의 단계와 손목관절의 상태에 따라 관절 평탄화 수술, 중심부 감압술, 근위 수근절제술, 수근간 관절고정술, 손목 관절 치환술 등을 시행한다<sup>1,4,5)</sup>.

본 증례의 환자는 2023년 6월 8일경 우측 Kienböck 병과 carpal bone avascular necrosis로 진단받고 우측 손목 통증 및 가동범위의 제한을 주소증으로 2023년 6월 12일부터 2024년 7월 1일까지 입원 치료를 받고, 퇴원 후 2024년 5월 27일까지 총 3회의 외래 치료를 받았다. 환자는 관절 가동범위의 현저한 저하가 있었으며, 입원 전 시행한 MRI 검사 상 월상골과 주변 손목뼈들에 염증, 괴사 및 월상골의 붕괴가 관찰되었다. 환자는 평소 집안일 등으로 인해 오랫동안 손목을 사용하였으며, 이로 인해 손목에 미세손상을 발생시켜 혈류순환을 방해하고, 염증으로 인해 손목뼈의 괴사와 조직 간의 유착이 발생하였을 것으로 판단하였다. 따라서 손목의 통증과 괴사된 손목뼈 및 주위 조직의 염증을 감소시키고 혈액순환을 개선하기 위해 침 치료, 약침치료와 한약치료를 시행하였고, 유착된 조직을 박리시켜 관절가동범위를 회복시키며 혈액순환을 개선시키고, 상태의 악화를 막기 위해 초음파 유도 하 침도치료를 시행하였다. 입원 치료 후 모든 평가지표에서 호전을 보였으며, 퇴원 후 약 1, 5, 11개월 후의 평가에서도 추가적인 호전 및 증상 악화 없이 유지되는 것을 관찰하였다. 또한 2023년 6월 14일부터 2024년 5월 27일까지 총 5회 시행한 단순 방사선검사 상에서도 추가적인 월상골의 붕괴와 다른 손목뼈의 변이는 관찰되지 않았다.

침치료는 항염증 작용과 진통작용을 하며 근골격계 통증질환에 많이 사용되고 있다. 약침치료는 약제 추출물을 혈자리에 주사하여 한약의 화학적 치료효과와 침의 물리적 치료효과를 함께 얻을 수 있는 치료 방법으로, 본 증례에서는 유향약침을 사용하였다<sup>10)</sup>. 유향약침은 순도 99% 이상의 유향을 10 µg/mL 함유하고 있으며, 소염, 해독작용을 가지고 있어 통증과 염증 치료에 사용한다<sup>11)</sup>. 한약 치료는 소염, 진통작용이 있어 관절의 부종과 동통을 유발하는 질환에 사용하는 영선제통음을 사용하였다<sup>12)</sup>.

침도치료는 침침의 모양이 칼날의 형태를 가진 침도를 이용하여 칼날의 방향에 따라 조직에 평행하거나 수직으로 들어가 제삼혹은 염전하는 수기법을 사용하여 유착을 박리하거나 절개하여 치료하는 치료방법으로, 통증과 강직을 치료하고 가동범위를 개선하는 효과를 가지고 있어 여러 근골격계 질환들에서 사용되고 있다<sup>13)</sup>. Kienböck 병은 인대의 손상, 혈류공급 장애, 골 내 압력 상승과 같은 해부학적인 요인들과 다른 여러 요인에 의해서 발생할 수 있는데, Kienböck 병으로 인해 인대의 손상, 혈류공급 장애와 같은 요인이 있을 때 침도를 이용해 손목 인대와 조직들의 유착을 박리하거나 절개하여 관절 가동범위를 회복시키고, 월상골 주위의 압력을 감소시키고, 혈류공급을 개선시킬 수 있을 것으로 생각된다<sup>1,3,13,14)</sup>. 그러나 침도요법은 일반적인 호침 치료에 비해 침침이 날카로워 체내 조직에 대한 침습량이 커서 환자의 불편감이나 혈관손상으로 인한 혈종, 신경손상 등의 부작용이 보고되고 있다. 초음파

기기는 방사선이나 자기장을 이용하지 않기 때문에 환자에게 미치는 영향이 적으면서 실시간으로 영상 확인이 가능하여 안전하고 정확한 시술을 하기 위한 도구로 사용할 수 있다. 초음파 기기를 사용하여 침도치료를 시행하면 정확한 치료지점의 확인이 가능하고, 혈관이나 신경 등의 중요한 구조물들을 확인할 수 있어서 치료점을 정확하고 안전하게 자극, 박리, 절개할 수 있으므로 목표한 생체반응 유도해 더 나은 치료효과를 이끌어 낼 수 있다<sup>15)</sup>.

현재까지 Kienböck 병과 관련된 한의학적인 연구는 일반적인 한방 복합 치료에 관한 1편의 연구<sup>16)</sup>가 보고되었으며, 6주간의 침, 한약, 약침, 물리치료를 통해 증상의 호전을 확인하였다. 그러나 초음파를 사용한 중재법이나 침도치료를 시행한 논문은 없었으며, 장기간 추적관찰을 시행한 연구는 없었다. Kienböck 병의 치료의 목표는 월상골의 혈류공급을 개선시키고, 관절 가동범위를 개선시키고, 상태의 악화를 막는 것이므로 이를 위해 항염증 작용과 진통 작용을 가진 침, 한약 등의 한방 치료가 유의미할 수 있고, 특히 유착된 조직을 박리시켜 관절가동범위를 개선시키고 혈액순환을 개선시킬 수 있는 침도치료가 유효한 치료방법이 될 수 있다고 생각된다. 또한 치료를 하지 않을 경우 진행되는 병으로 알려져 있으며, 수술을 하지 않을 경우 5년마다 Lichtman 단계가 증가한다고 알려져 있으므로 장기적인 관찰이 필요하다고 생각된다.

본 연구는 일반적인 한방 복합치료 외에도 직접적으로 유착된 조직을 절개하거나 박리하여 치료하는 침도치료를 이용하여 치료 시작 후 12개월간의 장기간 평가에서 통증 관절가동범위 및 다른 지표들을 유의미하게 개선시키고 악화를 방지하였는데 의의가 있다. 하지만 본 증례는 1례에 불과하고 대조군 연구가 이루어지지 않았기 때문에 본 증례만으로는 치료 효과의 일반화에 한계가 존재하며, 침도치료 외 일반 침치료, 약침치료 등을 병행하였기 때문에 침도치료만의 결과로 보기는 어렵다는 한계점이 있다. 이를 보완하기 위하여 더 많은 수의 환자와 대조군을 포함한 연구와 다른 치료 방법을 배제하여 침도 치료를 단독으로 사용한 연구가 이루어져야 할 것으로 사료된다. 또한 12개월 이후에도 장기간의 추적관찰을 통해 치료효과의 지속성을 확인해야 할 것으로 사료되며, 정확한 상태 및 효과의 근거를 확인하기 위하여 단순 방사선검사 외에도 MRI 등의 추가적인 영상의학적 검사가 필요할 것으로 사료된다. 향후 본 질환에 대한 한의학적 치료의 지침 및 효과에 대한 더 많은 체계적이고 심도 있는 연구가 필요할 것으로 사료되며 이상의 결과로 Kienböck 병에 대하여 한의학적 치료 후 증상의 호전이 있었기에 보고하는 바이다.

## 결 론

Kienböck 병은 치료를 받지 않을 경우 진행되는 병으로 알려져 있으며 초기에는 석고붕대 고정 등의 보존적 치료를 시행하고 병이 진행된 경우에는 손목 관절의 상태에 따라 관절 평탄화 수술, 중심부 감압술, 수근관 관절고정술 등의 수술적 치료를 시행한다. 본 증례의 환자는 MRI 검사를 통하여 Lichtman 분류 3A단계의 우측 Kienböck 병과 carpal bone avascular necrosis로 진단받았으며, 침, 약침, 한약 치료 및 초음파 유도 하 침도 치료를 시행

하였다. 입원과 외래 치료기간 동안 통증의 호전과 손목의 가동범위 증가 및 일상생활에서의 동작 수행 능력을 향상시켜 삶의 질을 개선시켰으며, 11개월간의 추적관찰을 통하여 증상의 호전과 유지 및 단순 방사선검사 상에서도 추가적인 월상골의 붕괴와 다른 손목 뼈의 변이가 나타나지 않은 것을 확인하였다. 이를 통해 Kienböck 병에 대한 초음파 유도 하 침도치료를 포함한 한방 치료의 가능성을 볼 수 있다. 그러나 증례의 수가 부족하고 대조군 연구가 이루어지지 않았으며 여러 한방 복합 치료를 병행하였기에 치료 효과의 일반화에 한계가 존재하여 향후 한의학적 치료의 지침 및 효과에 대한 더 많은 연구가 필요 할 것이다.

## References

1. Cross D, Matullo K. Kienböck disease. *Orthop Clin N Am*. 2014;45(1):141-52. doi: 10.1016/j.ocl.2013.09.004
2. Daly C, Graf A. Kienböck disease clinical presentation, epidemiology, and historical perspective. *Hand Clin*. 2022;38(4):385-92. doi: 10.1016/j.hcl.2022.03.002
3. Fontaine C. Kienböck's disease. *Chir Main*. 2015;34(1):4-17. doi: 10.1016/j.main.2014.10.149
4. Kennedy C, Abrams R. In Brief: the Lichtman classification for Kienböck disease. *Clin Orthop Relat Res*. 2019;477(6):1516-20. doi: 10.1097/CORR.0000000000000595
5. Kim CJ, Ju YS, Im HJ, Bang YW, Kwon YJ. A case of Kienböck disease from repetitive contact stress. *Korean J Occup Environ Med*. 2011;23(3):343-9.
6. Lim JY, Lee HY, Song JH, Kang JW, Lee JY. Evaluation of the reliability, construct validity, and responsiveness of the Korean version of the DASH. *J Korean Soc Surg Hand*. 2005;10(4):192-8.
7. Kwok I, Leung F, Yuen G. Assessing results after distal radius fracture treatment: a comparison of objective and subjective tools. *Geriatr Orthop Surg Rehabil*. 2011;2(4):155-60. doi: 10.1177/2151458511422701
8. Park MJ, Chae SH. What is the optimal treatment for Kienböck's disease? *J Korean Orthop Assoc*. 2021;56(6):461-71. doi: 10.4055/jkoa.2021.56.6.461
9. Yochum A, Kettner N. Kienbock disease: a complicated postsurgical case study using diagnostic ultrasonography. *J Chiropr Med*. 2015;14(2):77-82. doi: 10.1016/j.jcm.2015.05.001
10. Park JW, Jeong MI, Jeong WJ, Hong HW, Koo JE, Choi SW, Kyung DH. Korean medicine treatment for managing complex regional pain syndrome: case report. *J Acupunct Res*. 2022;39(3):234-8. doi: 10.13045/jar.2022.00122
11. Choi GY, Woo SH, Lee JH, Lee YK, Choi SH, Lee HJ,

- Kim JS. Conservative Korean medicine integrated treatment for medial collateral ligament tear of the knee joint with bone contusion: two clinical cases. *J physiol & pathol Korean Med.* 2022;36(6):247-51. doi: 10.15188/kjopp.2022.12.36.6.247
12. Ahn DK. Studies on the analgesic and anti-inflammatory effects of Youngsunjetong-eum. *Kor J Pharmacog.* 1981;12(1):44-50.
13. Park MS, Oh SJ, Lee JH, Jun SA, Gong HM, Choi SH, Hwangbo M, Lee HJ, Kim JS. Miniscalpel acupuncture treatment on a knee degenerative osteoarthritis patient, who does not responded to acupuncture treatment. *J Acupunct Res.* 2016;33(3):161-8. doi: 10.13045/acupunct.2016043
14. Lim KH, Kim GC. A case report of medial meniscus tear patient improved with Korean medicine treatment: focusing on acupotomy. *J Acupotomy.* 2023;7(2):212-8. doi: 10.54461/JAcupotomy.2023.7.2.212
15. Lee JH, Kim JS, Kim HI, Choi SW. Protocol for ultrasound-guided acupotomy procedure. *J Kor Med Soc Aupotomy.* 2023;7(2):154-9. doi: 10.54461/JAcupotomy.2023.7.2.154
16. Lee YE, Kim JS, Lim SC, Lee YK, Lee BH, Jung TY, Lee HJ. A case report on Kienböck's disease by Korean medical treatments. *J Acupunct Res.* 2013;30(5):203-9. doi: 10.13045/acupunct.2013059