

## 진무탕으로 임상적 관해가 유도된 크론병 환자: 증례보고

이병희 · 원지윤<sup>1,2</sup> · 이향숙<sup>1,2\*</sup>

한걸음한의원, 1: 경희대학교 대학원 기초한의과학과, 2: 경희대학교 침구경락융합연구소

## Clinical Remission of Crohn's Disease Induced by Herbal Decoction (Jinmoo-tang): A Case Report

Byunghye Lee, Jiyeon Won<sup>1,2</sup>, Hyangsook Lee<sup>1,2\*</sup>*Hanstep Korean Medicine Clinic, 1: Department of Korean Medical Science, Graduate School, Kyung Hee University, 2: Acupuncture and Meridian Science Research Center, Kyung Hee University*

Crohn's disease (CD) is an idiopathic inflammatory bowel disease (IBD) with unknown etiopathogenesis. Currently there are no definitive treatment modalities for CD. This case report presents clinical remission and its maintenance of CD induced by Korean herbal medicine treatment. A 56-year-old male patient diagnosed as CD by capsule endoscopy presented to a Korean Medicine clinic with severe abdominal pain as a chief complaint. Despite taking 5-aminosalicylic acid and immunosuppressant for 2 years, his abdominal pain was worsening at the time of visit. Treatment was initiated with Jinmoo-tang based on pattern identification and continued for approximately a year with some modifications according to patient's symptom changes. He was mainly given Jinmoo-Tang for a year and clinical remission was achieved; he could stop taking western medications. For 6 years since then, he took Korean medicine from time to time when he felt his condition went down and he is still maintaining remission. There were no adverse events reported. This case report suggests that individualized Korean herbal medicine treatment may have the potential for induction and maintenance of clinical remission of CD. Further research is warranted to establish an evidence-base for such approach.

keywords : Crohn's disease, Inflammatory bowel disease, Jinmoo-tang, Herbal decoction, Clinical remission, Case report

## 서론

크론병(Crohn's disease, CD)는 궤양성대장염(ulcerative colitis)과 더불어 염증성 장질환(inflammatory bowel disease, IBD)의 하나이다. 소화기관의 전 층에 염증이 발생할 수 있는 크론병은 복통, 만성적인 설사, 피로가 주요 증상이며 체중 감소, 발열, 빈혈, 누공이 재발하거나 (recurrent fistula) 혹은 장외증상(extraintestinal manifestations) 등을 보이기도 한다<sup>1)</sup>. 크론병은 주로 서구에서 발생하는 질환으로 알려졌으나 최근에는 아시아는 물론 국내에서도 염증성 장질환 환자 발생이 증가하고 있는 추세이다<sup>2,3)</sup>. 크론병은 완치가 어렵고 임상양상과 합병증이 다양하여 여러 가지 치료법이 시도되어 왔으나 아직 치료의 많은 부분이 의사 개인의 경험과 판단에 근거하고 있고 의사들 간에 치료 방법의 차이를 보이는 부분도 많다<sup>4)</sup>. 서양의학에서는 5-aminosalicylic acid (5-ASA)제제를 사용하면서 증상에 따라서 스테로이드나 면역억제제, 생물학적 주사제 등의 치료를 시도하고 있으나<sup>5,6)</sup> 감염이나

부작용, 림프 종양발생 등에 연관이 있어 주의를 기울여야 하는 실정이다.

크론병은 한의학적으로 설사(泄瀉), 이질(痢疾) 등의 범주로 보았으며 역대 의가들이 주로 습열(濕熱), 간울승비(肝鬱乘脾), 비허(脾虛), 신허(腎虛) 등을 원인으로 보아 청열화습(淸熱化濕), 해울보비(解鬱補脾), 온중보비(溫中補脾), 온신고삽(溫腎苦澁) 등의 방법을 사용하여 접근하였다<sup>7)</sup>. 한의학적인 치료로 국내에서 크론병 환자를 치료한 사례들이 보고되고 있으나 장기적인 추적 관찰이 없는 경우가 대부분이다. 최근에 발표된 한 증례보고는 크론병 환자 치료에 대한 장기적 추적관찰이 있는 연구지만, 본 증례는 염증이 소장에만 집중되어 설사 없는 심한 복통이 주된 증상인 크론병 환자로 이 환자는 자한(自汗), 도한(盜汗) 등의 증상을 동반하였기에 기존 증례와는 다르다고 할 수 있다<sup>8-13)</sup>. 아울러 해외에서도 최근 들어 한의약 및 보완대체의학은 크론병의 치료와 삶의 질 개선 등에 활용이 증가하고 있다<sup>14-16)</sup>. 이에 2012년 6월 크론병으로 진단받고, 소장에 염증이 국한되어 설사 없이 심한 복통만을 호소하던 환자에게

\* Corresponding author

Hyangsook Lee, College of Korean Medicine, Kyung Hee University, 26 Kyung Hee Dae-ro, Dongdaemun-gu, Seoul 02447, Korea

E-mail : erc633@khu.ac.kr · Tel : +82-2-961-0703

Received : 2021/05/14 · Revised : 2021/09/13 · Accepted : 2021/11/02

© The Society of Pathology in Korean Medicine, The Physiological Society of Korean Medicine

pISSN 1738-7698 eISSN 2288-2529 <http://dx.doi.org/10.15188/kjopp.2021.12.35.6.255>Available online at <https://kmpath.jams.or.kr> & <http://jppkm.org>

2014년 7월 말부터 2015년 6월까지 약 1년여가량 한약을 투여하여 관해가 유도되고 체중이 9kg 가량 증가하고, 복용 중이던 5-ASA제제와 면역억제제를 모두 중단한 이후 한약으로 관리하면서 약 6년여동안 재발없이 관해를 유지하고 있어 보고하는 바이다.

## 증 례

본 증례는 임상자료, 검사기록의 활용, 논문 출간 등에 대해 환자의 서면 동의 및 경희대학교 생명윤리심의위원회의 승인을 얻어 작성되었음을 밝힌다(KHSIRB-21-227(EA)).

- 환자: 이○○, 남자 56세.
- 발병일: 2012년 5월
- 치료기간: 2014년 7월부터 2015년 6월까지 12개월간
- 진단명: 크론병 K50.0 (2012년 6월 서울강남성모병원에서 검사 후 크론병 확진)
- 주소증: 하루 3-4회의 심한 배꼽주위 통증, 심한 도한(盜汗)
- 과거력: 별무 소견
- 사회력: 흡연력 없음. 음주 거의 안함.
- 가족력: 없음.
- 현병력 및 약물복용
  - 상기환자는 키 167cm 몸무게 55kg의 남성으로 원래 몸무게는 67kg 정도였으나 크론병 발병후 체중이 12kg 감소한 상태임.
  - 2012년 5월 갑작스럽게 복통이 발생하여 장세척후 대장내시경을 하였으나 별무 소견이어서 퇴원하였고 퇴원 후 다시 복통이 재발, 반복되어 강남성모병원에 입원을 하였고, 캡슐내시경을 통해 소장을 관찰한 후 소장에 염증이 있는 크론병으로 진단받음.
  - 이후 펜타사 서방정(Pentasa slow release tablet, mesalazine 1 g) 3알/일, 면역억제제인 아자프린정(Azathioprine tablet, azathioprine 50 mg) 1알/일, 비타민B제제인 폴산정(Folic acid tablet, 1mg) 1알/일을 복용 중이었으나 증상이 호전되지 않은 상태로 내원함.
- 병원 검사 소견
  - 소장에 염증이 있는 형태의 크론병으로 대장내시경 소견은 별무 이상.
  - 혈액검사 소견상 백혈구 수치 저하. 기타 별무 이상 (Table 1).
  - Crohn's Disease Activity Index (CDAI)<sup>17)</sup> 점수: 271 (Table 2).
- 한의학적 진단

- 복통: 하루 3~4회 가량 배꼽 주위로 발생하는 중등도 또는 심한 복통. 특별한 호전 혹은 악화인자는 없음.
- 대변: 하루 1회, 약간 무른 변. 설사는 없음.
- 복냉(腹冷): 배가 차갑고 찬 음식 먹으면 안 좋음.
- 상열(上熱): 상열감이 뚜렷하고 열이 자주 오름.
- 땀: 상열감이 있을 때는 자한이 심하고 특히 도한이 극심하여 밤에 잠옷이 다 젖을 정도이며 이 때문에 잠을 편하게 못 자고 중간에 깨서 옷을 갈아입어야 함. 수면의 질이 현저하게 저하되어 심한 피로감이 있음.
- 피로: 자다가 땀 때문에 자주 깨서 잠을 제대로 못 잠. 심하게 피로함.
- 심계(心悸): 가끔 가슴이 이유 없이 두근거림.
- 식욕이 없으며 식사량이 발병 전 식사량의 1/3 가량으로 적고 소화 잘 안되고 더부룩함. 가끔 속이 쓰리고 신물이 올라오며 배에서 물소리가 남.
- 소변: 소변횟수는 6-7회. 소변에 잔뇨감이 있고 덜 시원한 느낌이다. 야간뇨 1-2회.
- 복진: 복진시 복직근의 연급(攣急) 소견.
- 변증: 배가 차가우면서 복통이 반복적으로 심하게 발생하고, 소변에 잔뇨감이 있으면서 장명(腸鳴), 심계가 있고 복직근 연급이 있는 것을 확인하고 약징(藥徵) 이론에 근거하여<sup>18)</sup> 복령(茯苓) 출(朮) 작약(芍藥) 부자(附子) 등이 배오된 진무탕(眞武湯) 증상으로 판단함. 상열은 부자의 적응증인 상열하한(上熱下寒)으로 보았으며 소화불량은 생薑(生薑)과蒼朮(蒼朮)이 치료하는 수독(水毒)의 증상으로 봄. 변증으로는 복통과 사지침중, 소변불리 등의 증상을 신양허로 인한 수기의 정체로 봄. 자한 도한과 피로감은 황기(黃芪) 적응증으로 보이나 크론병과는 관계없는 증상으로 보아서 일단은 배제하고 치료를 시작함.
- 한약 치료 및 경과
  - 치료경과
    - 2014년 7월 19일: 진무탕증으로 파악하고 처음 1개월간 진무탕을 처방하여 한 달 만에 복통의 강도와 빈도가 80% 가량 감소함. 그런데 '흉부 이하로 땀이 많이 나고 특히 잘 때 심하다', '땀이 심하게 나서 무릎 이하가 많이 시리다', '뒷목, 가슴, 얼굴로는 열이 나며 이 때문에 잠을 심하게 못 자게 되어 일상생활을 못할 정도로 불편하다'고 호소함.
    - 2014년 8월 18일: 도한은 황기가 치료하는 기허(氣虛) 증상 중 하나이고 상열은 계지(桂枝)가 치료할 수 있는 상충(上衝) 증상으로 보고 위기허(衛氣虛)로 변증하고 황기계지오물탕(黃芪桂枝五物湯)을 투여함<sup>18)</sup>.
    - 2014년 9월 1일: 황기계지오물탕을 보름간 투여하고 도한과 상열감은 30% 정도로 감소하는 것 같아서 조금씩 좋아지는 것 같은데 복통이 다시 증가하고 있다고 함. 신양허로 인한 복통에는 부자가 필요할 것으로 보이고, 위기허(衛氣虛)증은 치료가 미진하다고 판단하여 황기와 부자가 함께 있는 오두탕(烏頭湯)을 보름간 투여함.
    - 2014년 9월 23일: 오두탕을 보름간 복용한 후 복통은 없어졌고 도한과 상열도 50% 정도까지 줄어들었음. 그런데 잔뇨감이 다

시 심해지고 야간뇨가 4-5회 가량으로 많이 증가함. 잔뇨감과 야간뇨가 증가하는 것은 장년층의 남자에게 마황(麻黃)을 쓴 부작용이 아닌지 의심되어<sup>19)</sup> 고심 끝에 9월 24일부터는 아침복용약은 진무탕으로, 저녁 복용약은 황기계지오물탕으로 다르게 먹도록 처방함. 치료 전 3.3(109/L)로 정상치보다 낮았던 백혈구 수치가 4.09(109/L)로 정상범위로 회복함(Table 1).

(5) 2014년 10월 22일: 복통은 거의 없고 도한은 90%가량 호전됨. 잔뇨감도 90% 가량 호전되었고 야간뇨는 2회 가량임.

(6) 2014년 12월 1일: 대변은 하루 1회 정상변. 평소 복통은 없고 자한과 도한, 상열 등의 증상이 모두 호전되어 저녁에 먹는 황기계지오물탕을 중단하고 아침 저녁 모두 진무탕으로 처방하여 복용하기 시작함. 아침에 먹던 아자프린정을 중단함.

(7) 2014년 12월 5일: 병원에서 혈액검사 함. 2014년 9월 23일 4.09(109/L)로 정상범위로 돌아온 백혈구 수치가 5.65(109/L)로 올라가 안정적인 정상범위 내로 유지됨. 2014년 5월 19일 0.08(mg/dL)이던 Hs-CRP 수치도 0.14(mg/dL)로 정상범위를 유지하고 있음.

(8) 2015년 1월 6일: 복통, 자한, 도한 모두 없이 정상 생활을 하고 있고 가끔 음식에 따라 배가 아픈 느낌이 살짝 있음. 펜타사 3알/일 먹던 것을 2알/일로 줄임.

(9) 2015년 1월 23일: 별다른 증상 없고 잔뇨감이 약간 있으며, 야간뇨 1회. 펜타사 1알로 줄임.

(10) 2015년 2월 9일: 별다른 증상 없고, 펜타사 0.5알/일 로 줄임.

(11) 2015년 3월 9일: 별다른 증상 없어, 펜타사 중단함.

(12) 2015년 6월 3일: 별다른 증상 없고 혈액검사상 Hb 수치가 12.1로 정상수치보다 약간 저하되었으나 특별한 원인은 없으며 이 외 별무 이상임. 체중 64kg으로 증가함. MRI 검사상 소장분절 경계에 약간의 장벽 비후 소견이 있으나 명확하지는 않은 것으로 진단됨. 별무 소견이어서 치료 종료함(Fig. 1).

2) 치료 종료 시 CDAI 점수: 53(Table 2).

3) 처방내용

(1) 진무탕: 복령 작약 생강 8g, 창출 6g, 부자 3g/일. 2시간 전탕하여 1회 120cc를 아침 저녁 식후 즉시 실온으로 복용하도록, 혹은 황기계지오물탕과 병용 시에는 아침에만 복용하도록 함.

(2) 황기계지오물탕: 생강 12g 황기 작약 육계(肉桂) 8g 대조(大棗) 12g/일. 전탕하여 아침, 저녁 식후, 혹은 진무탕과 병용시에는 저녁에만 복용하도록 함.

(3) 오두탕: 마황 작약 황기 감초(甘草) 8g 부자 3g/일. 전탕하여 아침, 저녁 식후 복용하도록 함.

Table 1. The Result of Common Blood Counter and Biochemistry

Test item(unit)	Test date				Normal range
	2014.5.19	2014.9.23	2014.12.5	2015.6.2	
WBC (10 <sup>9</sup> /L)	3.3	4.09	5.65	4.45	4.0~10.0
RBC (10 <sup>12</sup> /L)	4.96	4.82	4.37	5.53	4.5~5.5
Hemoglobin (g/dL)	16	16	13.1	12.1	13.0~18.0
Hematocrit (%)	48.1	48.3	41.7	40.6	40.0~54.0
Hs-CRP (mg/dL)	0.08	NA	0.14	NA	0~0.5
AST (U/L)	25	20	23	NA	14~40
ALT (U/L)	17	15	29	NA	9~45

WBC: white blood cell, RBC: red blood cell, Hs-CRP: high-sensitivity C-reactive protein, ALT: alanine aminotransferase, AST: aspartate aminotransferase, NA: not available.

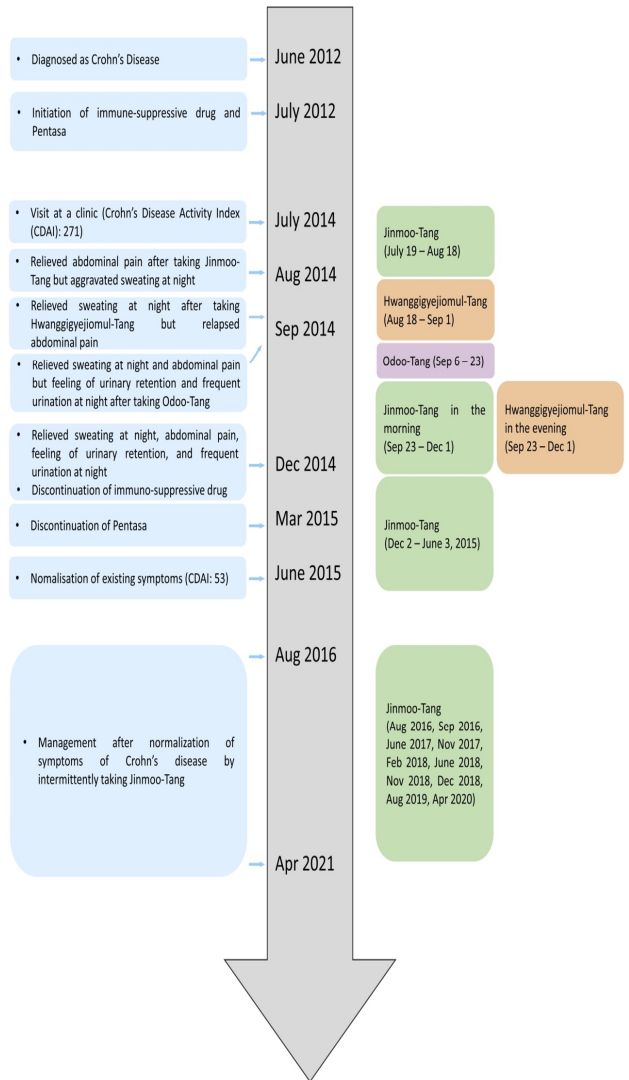


Fig. 1. Timeline of the case. AZA, azathioprine; CDAI, Crohn's disease activity index; 5-ASA, 5-aminosalicylates.

Table 2. Improvement of CDAI Score

Clinical or laboratory variable (weighting)	Date	
	2014. 7. 19.	2015. 6. 3.
Number of liquid or soft stools each day for 7 days (x2)	14	14
Abdominal pain (0=none, 1=mild, 2=moderate, 3=severe) each day for 7 days (x5)	95	0
General well being (0=well, 1=slightly under par, 2=poor, 3=very poor, 4=terrible) each day for 7 days (x7)	147	0
Number of complications: arthralgias, iritis, erythema nodosum, pyoderma gangrenosa, aphthous ulcerations, anal fissure, anal fistula, anal abscess, fever > 37°C past week, intestinal obstruction (x20)	0	0
Opiates for diarrhea (no=0, yes=1) (x30)	0	0
Abdominal mass (no=0, questionable=2, yes=5) (x10)	0	0
Deviation from normal hematocrit (N=42 for female, 47 for male) (x6)	0	38
% deviation from standard weight (x1)	15	1
Total CDAI score	271	53

Remission < 150; Moderate 150-450; Severe > 450.

CDAI, Crohn's Disease Activity Index.

### 13. 치료 종료 후 관리와 추적관찰

환자는 2015년 6월 치료를 종료한 이후에 2016년 8월, 9월, 2017년 6월, 11월, 2018년 2월, 6월, 11월, 12월, 2019년 8월, 2020년 4월 등 컨디션이 나빠지는 것으로 느껴지는 시기에 1-2개월씩 한약(진무탕)으로 관리하며 생활함. 2021년 4월에 확인한 결과 2015년 6월 치료 종료 이후 약 6년여간 별다른 재발이나 증상의 악화, 생활에서의 문제없이 임상적 관해상태를 잘 유지하고 있는 것으로 확인됨. 한약복용에 따른 기타 부작용은 보고되지 않음.

### 14. 치료 후 환자의 기술(narrative)

2021년 4월 전화로 환자의 상태를 물어보니 현재는 아무런 문제없이 일상생활을 하고 있다고 대답함. 복통이 없는 상태로 생활하고 있으며 자한과 도한 등의 증상도 재발하지 않고 정상적인 상태를 유지하고 있음을 확인함.

## 고 찰

크론병은 자가면역질환의 일종으로 염증성 장질환의 하나이다. 서양의학에서는 5-ASA, 스테로이드, 면역억제제, 생물학적 주사제 등의 약물로 염증을 억제하는데 목표를 둔 치료를 하고 있으나 안전하게 관해를 유도시키는 방법은 없다<sup>5)</sup>.

상기환자는 만 54세이던 2012년 5월경 복통으로 응급실에 내원하여서 대장내시경을 포함한 각종 검사를 하였으나 별다른 특이점이 발견되지 않아 그대로 퇴원했다가 이후 다시 복통이 발생하여 캡슐 내시경을 한 이후에 크론병으로 진단받았다. 크론병은 입부터 항문까지 소화기 전체에 염증이 발생하는 것으로 알려져 있는데 염증이 발생하는 부위에 따라 증상에 차이가 있을 수 있다. 대장에 염증이 발생하는 경우에는 설사가 동반되는 경우가 많으나 염증이 소장에만 집중되어 있는 경우 설사를 동반하지 않는 경우가 있다.<sup>20)</sup> 또한 크론병으로 염증이 심한 경우라도 하더라도 혈액검사상의 염증수치는 정상으로 나오는 경우가 많아 혈액검사를 통한 크론병의 진단이나 평가는 신뢰도가 많이 떨어지는 편이다. 이런 단점을 극복하기 위해 최근에는 대변 칼프로텍틴(Fecal Calprotectin, FC) 검사기<sup>21)</sup> 도입되었으나 2012년에는 이 검사가 국내에 널리 시행되기 이전이라 크론병을 발견하는 것이 늦어진 것으로 보인다.

환자는 크론병으로 진단받은 이후 2년여 동안 면역억제제를 포함한 여러가지 서양의학적인 치료를 받았으나 증상은 크게 개선되지 않아, 2014년 한의원에 내원하게 되었다. 내원 당시 환자는 복통, 복냉, 오한, 상열, 도한, 잔뇨감과 야간뇨 등을 호소하였는데 도한은 크론병과 관련이 없는 증상으로 보아 제외하였고 다른 증상들은 신양허증으로 변증하고 진무탕을 투여하여 복통과 제반 증상이 소실되었다.

진무탕은 복령, 작약, 생강, 창출, 부자로 구성된 처방이며 소변불리를 동반하는 복통이나 설사 및 때때로 구토 등의 증상에 응용한 사례도 있다<sup>18,22,23)</sup>. 진무탕의 구성약물을 살펴보면 먼저 복령은 이뇨, 면역증강, 평활근 이완, 항염증 작용 등이 있는 것으로 보고되었으며<sup>24)</sup> 복령의 추출 다당류인 CMP33은 생쥐에게 유발된 염증성 장질환에 보호 효과가 있는 것으로 보고되기도 했다<sup>25)</sup>. 한편

창출의 추출물은 장 염증 재발방지에 5-ASA 제제보다 효과가 있다는 보고가 있었으며<sup>26)</sup> 작약은 항염증 효과와 면역조절기능이 있는 것으로<sup>27)</sup> 부자는 복통에 효과가 있는 것으로 보고된 바 있다<sup>28)</sup>.

이 환자의 치료 경과를 몇 가지 생각할 점을 시사해주는 면이 있다. 첫번째로 환자가 면역억제제를 복용하는 도중에 증상이 개선되지 않은 상태에서 내원하였으며 면역억제제의 부작용으로 보이는 백혈구 수치의 저하가<sup>29)</sup> 개선되었다는 것이다. 치료 전인 2014년 5월 19일 검사에서 백혈구 수치는  $3.3(10^9/L)$ 으로 정상치 이하였는데 치료 도중인 2014년 9월 23일 검사에는 정상범위인  $4.09(10^9/L)$ 로 상승한 이후에 지속적으로 정상범위를 유지했다. 면역억제제인 아자프린정을 중단한 것은 2014년 12월 1일 경이므로 면역억제제의 중단에 따른 백혈구수치의 상승은 아닌 것이다. 물론 한약 투여만으로 백혈구수치가 상승했다고 판단할만한 확정적인 근거는 없으나 환자는 기타 다른 약물의 섭취나 중단이 없었으므로 한약의 투여가 저하된 면역력을 끌어올려서 정상 범위의 백혈구 수치로 안정시키고, 지속적으로 면역억제제를 복용하여도 백혈구 수치가 떨어지지 않도록 영향을 주었을 가능성이 있다고 생각한다. 면역억제제의 사용으로 인한 백혈구 수치 감소 등의 부작용에 한약이 또다른 역할을 할 가능성이 있을 것으로 생각되며 이부분은 보다 많은 연구가 이어져야 할 것으로 보인다. 두 번째로 이 환자가 가지고 있던 도한의 치료에 관한 부분이다. 땀을 많이 흘리는 증상은 원래 크론병의 증상이라고 보기는 힘들다. 하지만 크론병의 복통을 치료하기 위해 진무탕을 투여하여 복통이 개선되고 있던 상황에서 환자는 도한으로 인한 불편감을 지속적으로 호소했다. 밤에 땀을 너무 많이 흘려서 자다가 깨는 상황이 반복되어 수면의 심각한 지장을 주게 되고, 이로 인해 주간에 심한 피로감에 시달린다는 것이었다. 그래서 일시적으로 진무탕을 중지하고 도한을 치료하는 황기계지오물탕을 투여하였는데, 이렇게 처방을 바꾸니 도한은 줄어들었지만 복통이 다시 약간씩 증가하였다. 그래서 땀의 문제를 치료한다고 생각하는 황기와 복통을 치료하는 것으로 예상되는 부자가<sup>18)</sup> 함께 있는 고방으로 오두탕을 처방하였다. 오두탕은 마황, 작약, 황기, 감초, 부자, 꿀로 구성된 처방이다<sup>22)</sup>. 오두탕을 투여하니 도한과 복통이 함께 호전되었는데 마황의 부작용으로 생각되는 야간뇨와 잔뇨감이 증가하였다.<sup>19)</sup> 마황이 포함된 오두탕을 사용하지 못하는 상황에서 진무탕에 황기를 가하거나 황기계지오물탕에 창출과 부자 등을 가하는 가감을 고려해볼 수 있는 상황이지만, 가급적 원 처방을 사용하려는 시도를 하였기에 아침에는 진무탕, 저녁에는 황기계지오물탕을 겸복하는 형태로 치료를 시작하였다. 진무탕과 황기계지오물탕을 겸복하면서 복통과 도한은 빠르게 감소하였으며 채 두달이 지나지 않아서 도한은 완전히 없어졌기 때문에 황기계지오물탕을 빼고 진무탕으로 치료하여 마무리하였다. 마지막으로 모든 증상이 개선되고 복용 중이던 양약을 모두 중단한 채 2015년 6월 이후 환자는 한약의 복용도 중단하고 일상생활을 할 수 있게 되었다. 그리고 이후 해마다 2-3달 정도 환자가 느끼는 컨디션이 나빠지거나 약간의 복통이 발생하는 것 같은 때에 주로 진무탕 위주의 한약을 복용하면서 관리를 해 왔고 2015년 6월 이후 6년여 동안 환자는 크론병의 재발없이 관해를 유지하고 있다. 크론병의 증상이 있는 시기에 치료하는 것뿐만 아니라 크론병의 관해 유지에

있어서도 한약이 도움이 될 수 있을 가능성을 시사해주는 부분이라고 생각된다. 또한 처음부터 변증을 고려하여 황기를 포함하여 처방을 구성하였다거나 아침, 저녁 다른 처방을 투여하지 말고 가감방으로 접근했다면 도한 및 이로 인한 제반증상들의 호전이 더 빠르게 나타났을지도 모른다는 아쉬움도 있다. 이러한 이슈들에 있어서는 보다 많은 후속 연구들이 있어야 할 것으로 생각된다.

이 증례는 크론병을 한의학적인 중재로 치료하는 연구에 있어서 하나의 치료 사례에 불과하다. 또한 캡슐 내시경으로 확인한 환자의 초기 소장 영상을 확보하지 못한 점, 한약 치료 후 임상적 관해가 유지되면서 환자 본인이 내시경 검사를 받을 이유를 느끼지 못하여 다시 캡슐 내시경으로 확인하지 않은 점 등이 이 연구 사례의 주요한 한계라고 생각된다. 향후 연구에 있어서는 이러한 미비점을 개선하여 보다 명확한 근거를 확보하는 노력이 필요할 것으로 생각된다.

이 증례는 현대의학에서 뚜렷하게 효과적인 치료법이 없는 크론병 중에서 특히 염증이 소장이 집중되어 설사를 동반하지 않고 심한 복통만을 호소하고, 양약으로 증상에 개선이 없던 환자를 한약으로 치료하여 임상적 관해가 유도되고 수년째 정상적인 관해를 유지하고 있는 사례이다. 한의학적인 치료가 심한 복통을 위주로 하는 크론병 환자의 관해 유도와 유지에 효과가 있을 수 있다는 것을 보여주는 사례라고 생각되어 환자의 동의를 얻어서 보고하는 바이다.

## References

- Lichtenstein GR, Loftus EV, Isaacs KL, Regueiro MD, Gerson LB, Sands BE. ACG Clinical Guideline: Management of Crohn's Disease in Adults. *Am J Gastroenterol*. 2018;113(4):481-517.
- Kwak MS, Cha JM, Lee HH, Choi YS, Seo SI, Ko KJ, et al. Emerging trends of inflammatory bowel disease in South Korea: A nationwide population-based study. *J Gastroenterol Hepatol*. 2018.
- Ng WK, Wong SH, Ng SC. Changing epidemiological trends of inflammatory bowel disease in Asia. *Intest Res*. 2016;14(2):111-9.
- Park JJ, Yang SK, Ye BD, Kim JW, Park DI, Yoon H, et al. Second Korean Guidelines for the Management of Crohn's Disease. *Korean J Gastroenterol*. 2017;69(1):29-54.
- Wehkamp J, Gotz M, Herrlinger K, Steurer W, Stange EF. Inflammatory Bowel Disease. *Dtsch Arztebl Int*. 2016;113(5):72-82.
- Papamichael K, Lin S, Moore M, Papaioannou G, Sattler L, Cheifetz AS. Infliximab in inflammatory bowel disease. *Ther Adv Chronic Dis*. 2019;10:2040622319838443.
- Choi CW, Son CG, Cho CK. The oriental-western literal study of Crohn's disease. *Journal of Daejeon University Research Institute of Korean Medicine*. 2001;9(2):251-68.
- Lee MS, Hwang MW, Kim YH. A Case Study of a Soyangin Patient with Crohn's Disease who Reported Symptomatic Improvement after Being Treated with Dojeokgangki-tang. *Journal of Sasang Constitutional Medicine*. 2012;24(2):61-70.
- Na WG, Yang MR, Lee HJ, Park EJ. A case report of Crohn's disease. *Journal of Korean Oriental Pediatrics*. 2002;16(2):51-8.
- Kim SW, Lee OJ, Shin JC. A Case Study of a Crohn's Disease Patient Treated with Oriental Medical Treatment. *Korean J Acupunct*. 2014;31(4):247-52.
- Seo SH, Jeong JO, Lee EJ, Choi IS, Park SE, Kim WI, et al. A Case Study of Suspected Crohn's Disease Treated with Bojanggalbitang. *The Journal of Internal Korean Medicine*. 2004;25(3):648-54.
- Park JM, Kim HJ, Keum DH, Park YH, Lee MJ. The effect of Oriental Medical Treatment on Crohn's disease: 1 Case Report. *The Journal of Chuna Manual Medicine for Spine & Nerves*. 2010;5(1):57-66.
- Lee BH, Won JY, Park JR, Lee HS. Remissions of Crohn's Disease at Onset and Relapse Using Herbal Medicine: A Case Report. *Korean J Acupunct*. 2020;37(3):183-90.
- Joos S, Rosemann T, Szecsenyi J, Hahn EG, Willich SN, Brinkhaus B. Use of complementary and alternative medicine in Germany - a survey of patients with inflammatory bowel disease. *BMC Complement Altern Med*. 2006;6:19.
- Hilsden RJ, Verhoef MJ, Rasmussen H, Porcino A, DeBruyn JC. Use of complementary and alternative medicine by patients with inflammatory bowel disease. *Inflamm Bowel Dis*. 2011;17(2):655-62.
- Abitbol V, Lahmek P, Buisson A, Olympie A, Poupardin C, Chaussade S, et al. Impact of complementary and alternative medicine on the quality of life in inflammatory bowel disease: results from a French national survey. *Eur J Gastroenterol Hepatol*. 2014;26(3):288-94.
- Best WR, Becktel JM, Singleton JW, Kern F, Jr. Development of a Crohn's disease activity index. National Cooperative Crohn's Disease Study. *Gastroenterology*. 1976;70(3):439-44.
- Todo Y, Kim JO. *Yakjing 1st ed*. Kyonggi-do: Mulgogisoo; 2014.
- Park JH KH, Seo BI. A philological study on poisoning of Ephedrae Herba. *The Journal of East-West Medicine*. 2012.

20. Martins NB, Peppercorn MA. Inflammatory bowel disease. *Am J Manag Care*. 2004;10(8):544-52.
21. Knyazev OV, Kagramanova AV, Korneeva IA, Noskova KK, Belousov SV, Parfenov AI. The use of fecal calprotectin in monitoring activity of inflammatory bowel diseases. *Ter Arkh*. 2019;91(4):53-61.
22. Horiba Y, Yoshino T, Watanabe K. Kampo Extract of Shinbuto Improved Refractory Diarrhea in Milroy's Disease. *Glob Adv Health Med*. 2013;2(1):14-7.
23. Won JY, Lee BH, Jung WM, Chae YB, Lee HS. Herbal medicine for inflammatory bowel diseases: development of pattern identification algorithms by retrospective analysis of case series data. *Eur J Integr Med*. 2020;36:101114.
24. Lee JG YC. The study on chemical components and Korean medical effects of *Poria cocos*. The Journal of Jeahan Oriental Medical Academy. 2015.
25. Liu X, Yu X, Xu X, Zhang X, Zhang X. The protective effects of *Poria cocos*-derived polysaccharide CMP33 against IBD in mice and its molecular mechanism. *Food Funct*. 2018;9(11):5936-49.
26. Han KH, Park JM, Jeong M, Han YM, Go EJ, Park J, et al. Heme Oxygenase-1 Induction and Anti-inflammatory Actions of *Atractylodes macrocephala* and *Taraxacum herba* Extracts Prevented Colitis and Was More Effective than Sulfasalazine in Preventing Relapse. *Gut Liver*. 2017;11(5):655-66.
27. Zhang L, Wei W. Anti-inflammatory and immunoregulatory effects of paeoniflorin and total glucosides of paeony. *Pharmacol Ther*. 2020;207:107452.
28. Yoo CK, Kwon KR. The Bibliographic studies on *Aconiti Ciliare Tuber* and *Radix Aconiti*. *J Pharmacopunct*. 2001;4(2):87-93.
29. Wang X, Wang G, Shang J, Pan H, Zhang XA, Zhou F. Immunosuppressive therapies adversely affect blood biochemical parameters in patients with inflammatory bowel disease: a meta-analysis. *J Int Med Res*. 2019;47(8):3534-49.