Check for updates

J Physiol & Pathol Korean Med 34(2):97~101, 2020

구강 백반증의 증상 완화에 대한 침치료 적용 사례

박승구[1] · 조은희[2,3] · 최한결[2] · 홍지은[2] · 박민철[1,3*]

1 : 원광대학교 한의과대학 한방안이비인후피부과, 2 : 원광대학교 한의과대학 침구과,
3 : 원광대학교 한국전통의학연구소

Acupuncture Application Case Report for Symptom Relief of Oral Leukoplakia

Sung-gu Park[1], Eun-hee Jo[2,3], Hangyul Choi[2], Jieun Hong[2], Min-cheol Park[1,3*]

1 : Department of Korean Medical Ophthalmology, Otolaryngology & Dermatology, Wonkwang University,
2 : Department of Acupunture and Moxibustion, Wonkwang University,
3 : Research Center of Traditional Korean Medicine, Wonkwang University

Oral leukoplakia is the most common premalignant lesion of the oral mucosa. This case report presents the effect of acupuncture on Oral leukoplakia. The 67 years old male patient who has suffered for 2 years was treated with Right side Saam acupucture Damjeonggyeok(BL66, GB43, LI1, GB44) without other treatment. Acupuncture was performed for 15 minutes. The effect of acupuncture was evaluated as photographic change and visual analog scale(VAS) of subjective symptoms in oral cavity. After 87th acupunture treatment during 226 days, Leukoplakias were decreased at the right side of ventral tongue and the left border of the tongue and the lower lip. Furthermore, ulcer, erosion at the left border of the tongue were disappeared and VAS of Burning pain in the tongue decreased from 8 to 2. Although acupuncture is unusual treatment for Oral Leukoplakia, this case report suggested the effectiveness of using Damjeonggyeok on Oral Leukoplakia according to Saam acupuncture method.

keywords : Oral leukoplakia, Acupuncture, Saam acupuncture(舍岩鍼法), Damjeounggyeok(膽正格)

서 론

구강 백반증은 점막상피의 이상각화항진에 의해 점막에 유백색 반상이 보이는 것으로 백색각화증이라고도 하며[1] WHO의 정의에 따르면 “임상적 또는 병리학적으로 다른 어떤 질환의 특징도 갖지 않은 백색의 판상내지 반상의 병변”을 의미한다.

구강 백반증은 중년 및 노년 남성에서 더 흔하며 유병률은 나이가 증가함에 따라 증가한다[2]. 전세계적인 보고를 종합해보면 유병률은 2.6% 정도이며 악성으로 전환될 가능성은 3.6% ~ 12.9%로 평균 4~5%의 구강 백반증 환자에게서 편평상피암을 비롯한 구강암이 발생한다[3]. 정상 성인의 암 발생율이 10만명 당 1명이라 추산되는 것을 생각해 보았을 때 백반증 환자는 정상 성인에 비해 약 5,000배의 암 발생 위험성을 갖는 것이다[4].

구강 백반증의 원인은 불분명하며 만성적인 자극, 즉 담배, 충치, 부적합한 의치, 강한 알코올, 화학제 등에 의한 자극, 비타민 결핍설, 알레르기설, 이외 매독, 결핵 및 유전적인 소인으로 발생한다 보고 있으며[1] 서양의학적 치료로는 상피적 이형성이 관찰되는 경우 백반증 병소의 외과적 절제나 전기적 소작, 냉동 수술(cryosurgery), 레이저 절제 방법을 사용하고 있다[4].

구강 백반증은 한의학에서는 舌菌, 舌疳으로 불리는 설암(舌癌)의 전암 단계 혹은 거의 암으로 진행된 상태로 인식하는 경우가 많으며[1] 구강 백반증에 대하여 한약재나 한약 추출물로 치료한 경우는 해외에서 보고된 바 있으나[5,6] 아직 구강 백반증의 침 치료에 대해 한의학적 분석이나 학문적 접근은 전무한 실정이다. 이에 본 연구에서는 구강 백반증으로 내원한 환자에게 침 치료만을 통하여 유효한 효과를 거두었기에 이를 보고하는 바이다.

증 례

1. 증례 1

1) 환자 정보

(1) 환자 : 정○○, 남자, 67세

* Corresponding author

Min-Cheol Park, Department of Ophthalmology, Otolaryngology and Dermatology, College of Korean Medicine, Wonkwang University, 460 Iksandaero, Iksan, Korea

·E-mail : spinx11@wonkwang.ac.kr ·Tel : +82-63-859-2821

·Received : 2019/10/07 ·Revised : 2020/02/04 ·Accepted : 2020/04/08

© The Society of Pathology in Korean Medicine, The Physiological Society of Korean Medicine

pISSN 1738-7698 eISSN 2288-2529 http://dx.doi.org/10.15188/kjopp.2020.04.34.2.97

Available online at https://kmpath.jams.or.kr

(2) 주소증

혀의 가장자리 위주의 두꺼운 백색 반점

(3) 부증 : 구강내 동반 증상

㉠ 치흔설을 동반한 혀 전체의 종창

㉡ 혀 가장자리 주위의 궤양, 구진, 미란

㉢ 혀 전체의 작열감을 동반한 통증(VAS 8), 심해지면 좌측 이관을 타고 귀 속까지 이어지는 작열감(VAS 6), 소양감(VAS 5).

(4) 발병일

2016년경(65세) → 2017년 10월경 악화

(5) 과거력

2000년경 C5/6 경추 추간판 탈출증 진단

2012년경 뇌경색

(6) 흡연력

20대부터 업무상 스트레스로 하루 2갑 이상 흡연. 20년전 금연.

(7) 가족력 : 父-당뇨, 뇌경색. 母-고혈압

(8) 현병력

상기 환자는 173cm/ 74kg의 보통 체형의 67세 남자 환자로 혀의 통증으로 2006년경 원광대학교 병원 류마티스내과에서 구강내 베체트병 진단받고 양약 복용 이후 호전악화 반복되다가 2012년경 아주대학교 병원 피부과에서 재발성 아프타성 궤양 진단받은 바 있으며 양약 복용 이후 호전되었다가 2016년경 혀 전체의 작열감을 동반한 통증과 함께 좌측 귀 속까지 이어지는 작열감, 소양감이 악화하여 전북대학교 병원 피부과에서 조직검사 시행 후 구강 백반증 진단 받고 양약 치료하였으나 별무 호전하던 중 2017년 10월경 구강내 자각증상의 악화로 본원 외래 來院함.

(9) 체계별 문진

㉮ 大便 : 1일 1~2번 대변을 본다.

㉯ 小便 : 야간뇨 3회/일.

㉰ 頭面 : 입 안이 자주 헌다.

㉱ 皮膚 : 특별한 문제는 없는 편이다.

㉲ 食慾 : 식사 시 뜨겁거나 매운 것은 혀가 아파 꺼리게 된다. 치약으로 양치 시 바늘로 찌르거나 타는 듯한 舌痛을 호소한다.

㉳ 消化 : 속이 가끔 쓰리고, 신물이 올라올 때가 있다.

㉴ 睡眠 : 잠을 잘 깨는 편이다.

㉵ 口渴 : 입 안이 쓰다고 느낄 때가 있다.

㉶ 胸部 : 조금만 움직여도 숨이 잘 찬다. 어깨가 아플 때면 가슴도 조이고 답답해서 한숨을 자주 쉰다.

㉷ 手足·身體 : 뒷목이 뻣뻣하고 통증이 늘 있고 찍어 누르듯이 아프다. 견정혈 압통.

㉸ 舌診 및 脈診 : 齒痕舌, 舌淡紅, 白膩苔, 脈弦數

(10) 치료기간

2017년 10월 중순 - 2018년 05월 말(226일간).

(11) 평가방법

㉠ 구강 백반증과 궤양 및 종창 : 구강 내 백색반점을 사진촬영(Canon IXUS 500HS) 후 전후 비교분석하였다(Fig. 1-3).

㉡ 혀의 주관적 증상 : 혀의 작열감을 동반한 통증, 혀부터 귀까지 이어지는 소양감 및 열감의 세 가지 임상 증상은 VAS(Visual Analogue Scale)를 이용하여 본인이 경험해본 최대의 통증, 불편감을 10점, 무증상을 0점으로 그 사이를 10단계로 나누어 평가(Table 1)하였다.

(12) 본 증례 연구는 환자의 진료기록을 중심으로 기술되었으며, 환자의 '연구자료 활용 동의서'등 서면 동의를 바탕으로 학술적 이용에 관한 사전 동의를 받고 진행하였다.

2) 치료 방법

(1) 鍼 治療

치료에 사용한 침은 일회용 stain-less 毫針(우진침, 0.30x40mm)을 사용하여 右側 膽正格(BL66, GB43, LI1, GB44)을 刺針하였고 15분 동안 留針하였으며 2~3일 간격으로 총 87회 시행하였다.

3) 치료 경과

(1) 평가 지표의 변화

육안적 사진을 통한 전후 비교분석에서 구강 백반증의 범위가 감소하였을 뿐만 아니라 궤양, 종창, 미란 등의 구강내 궤양으로 인한 병변도 현저하게 감소하였다. 또한 혀의 작열감을 동반한 통증, 귀까지 이어지는 소양감 및 통증, 열감 등도 호전되었다(Table 1, Fig. 1-4).

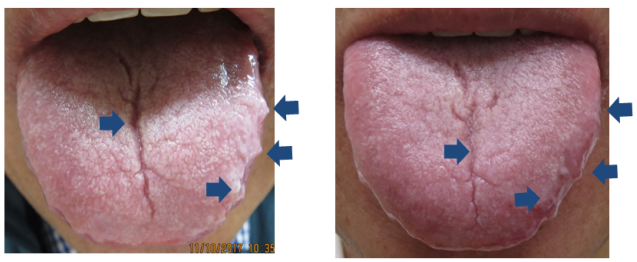

17.10.11. 18.05.30.

Fig. 1. The Front view of the Tongue.

17.10.11. 18.05.30.

Fig. 2. The Left side view of the Tongue.

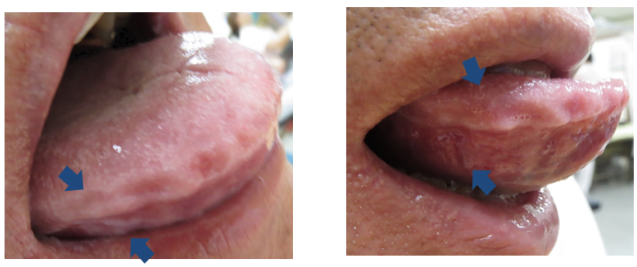

17.10.11. 18.05.30.

Fig. 3. The Right side view of the Tongue.

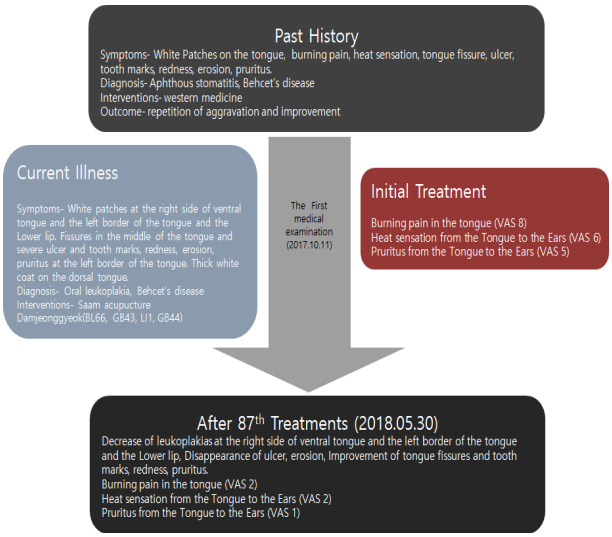

Fig. 4. Clinical Progress in the Case.

Table 1. Clinical Progress of Subjective Symptoms

Symptoms \ Date	2017.10.11	2018.05.30
Burning Pain in the Tongue	VAS 8	VAS 2
Heat sensation from the Tongue to the Ears	VAS 6	VAS 2
Pruritus from the Tongue to the Ears	VAS 5	VAS 1

Table 2. Definable white diseases and disorders that may occur in the mouth.

Lesion	Main diagnostic criteria
Aspirin burn	History of local application of aspirin tablets
Candidiasis, pseudomembranous	Clinical aspect (pseudomembranes, often symmetrical pattern)
Frictional lesion	Disappearance of the lesion within four weeks after elimination of the suspected mechanical irritation(e.g. habit of vigorous toothbrushing); therefore, it is a retrospective diagnosis only
Hairy leukoplakia	Clinical aspect(bilateral localization on the borders of the tongue); histopathology(incl. EBV)
Lesion caused by a dental restoration (often amalgam)	Disappearance of the anatomically closely related(amalgam) restoration within four weeks after its replacement; therefore, it is a retrospective diagnosis only
Leukoedema	Clinical aspect (incl. symmetrical pattern)
Lichen planus	Clinical aspect (incl. symmetrical pattern)
Linea alba	Clinical aspect (incl. location on the line of occlusion in the cheek mucosa)
Lupus erythematosus	Clinical aspect (incl. symmetrical pattern); almost always cutaneous involvement as well
Morsicatio(habitual chewing or biting of the cheek, tongue, lips)	History of habitual chewing or biting; clinical aspects
Papiloma and aliied lesions, e.g. multifocal epithelial hyperplasia	Clinical aspect; histopathology
Syphilis,secondary ('mucous patches')	Clinical aspect; demonstration of T. pallidum; serology
Smokers' lesion	Disappearance of the lesion within four weeks after cessation of the tobacco habits; therefore, it is a retrospective diagnosis only
Smokers' palate('stomatitis nicotinica')	Clinical aspect; history of smoking
Verrucous carcinoma	Histopathology
White sponge nevus	Family history; clinical aspect(often symmetrical pattern)

고 찰

구강 백반증은 구강 내 어느 부위에나 발생할 수 있으나, 협점막에 가장 많고 치은, 혀, 입술, 연구개, 구강저 등에도 발생하며 혀, 입술, 구강저에 나타나는 병소는 조직학적으로 90% 이상이 상피 이형성 또는 편평세포암종의 소견을 나타내는 전암 병변이다[4].

구강 백반증의 유병률은 과학적 연구에 따라 다른 편이다. Martorell-Calatayud et al.의 연구[7]에서 구강 백반증의 유병률을 0.4%에서 0.7%로 확인한 반면, Petti의 연구[8]에서는 0.5% ~ 3.46 %의 높은 범위에 대한 유병률을 추정했고 구강 백반증의 악성 형질 전환율은 0.7%에서 2.9%로 나타났다. Brouns 등의 또 다른 연구[9]에서 유병률은 매년 2%, 악성 전환율은 1%로 나타났다. 종합해 보았을 때 구강 백반증의 유병률은 2.6% 정도이며 평균 4~5%의 백반증 환자에게서 암이 발생한다[3]. 구강 백반증 환자가 5년 후 암 없이 생존할 확률은 60세 이하에서는 84.9%이나 60세 이상에서는 72.6%로 급감하였으며 다변량 분석에서 60세 이상의 노인 환자는 비 노인 환자에 비해 2.17배로 악성 전환 위험이 증가하였다[10]. 입천장, 혀의 측방 및 배쪽의 백반증은 다른 구강 부위와 비교할 때 2.84배나 더 높은 악성 전환율을 보였다[10]. 이외에도 악성 전환의 위험 요소는 여성, 비 흡연자의 특발성 백반증, 200mm^{2}보다 더 넓은 면적, 오랜 유병기간, 비균질형, 칸디다의 존재, 상피 이형성이 있으며 이형성증이 있는 구강 백반증이 이형성이 없는 구강 백반증과 비교할 때 악성으로 전환된 확률이 더 높다[11]. 구강 백반증으로 인해 유발되는 구강 편평상피세포암종은 구강암의 90% 이상을 차지하는 가장 흔한 형태이면서 50% 이하의 5년 생존율을 보이는 질환으로 그 전암 병변인 구강 백반증의 치료는 매우 중요하다 할 수 있다[10].

흡연은 구강 백반증의 가장 중요한 원인으로 알려져 있으며 구강 백반증 환자의 80%가 흡연자였고 금연을 할 경우 병소가 없어지거나 크기가 작아졌다[4]. 흡연 중 특히 구강암과 밀접한 관련을 갖는 것은 역행 흡연으로, 역행 흡연과 관련된 각화증은 전암 병변이다. 흡연 시 입안에 담배 또는 시가의 불이 들어간 부분이 있기 때문에 역행 흡연이 발생할 수 있으며 악성 변이 위험이 높아질 수 있다. 해외 연구에서는 구강 백반증 환자 497명 중 구개부 백반증 환자의 91.7%가 역행 흡연자였다. 무연 담배를 피는 것 또한 구강 백반증 발생을 8.4% 증가시켰다[11].

만성적인 음주, 잘 맞지 않는 의치, 충치, 부정 교합, 맵고 뜨거운 음식 등도 구강 점막을 만성적으로 자극해 구강 백반증을 유발한다[11]. 이외에도 Candida albicans가 구강 백반증과 연관되어 나타나기도 하며 Human papiloma virus 항원도 구강 백반증과 유관하다 밝혀지고 있다[2].

구강에서 흔히 발생하는 백색 병변으로는 구강백반증(Oral leukoplakia, OL), 편평태선(Lichen planus, LP), 구강 칸디다증, 백색 부종 등이 있다(Table 2). 국내외 연구에서 구강 백반증의 임상적 소견을 조사한 결과 호발 연령대는 60세 이상의 남성에서 호발한다 하였고 이에 반해 편평태선은 50대 전후의 여성에게서 흔하며 손목 안쪽에 가장 흔하게 나타나는 피부 편평태선을 동시에 앓기도 한다는 차이점이 있다[12]. 1978년에 제정된 WHO의 전암상

태 조사위원회의 구강 백반증의 진단기준은 임상적 또는 병리학적으로 다른 어떤 질환의 특징도 갖지 않은 백색의 판상 내지 반상의 병변으로 되어 있다. 구강백반증은 편평태선, 아프타성 구내염 등과 감별진단을 위해 병리조직학적인 검사를 시행한다. 임상적으로 구강 백반증은 과각화증이 나타나면서 백색 병소를 보이는데, 주로 백색 판상을 보였고(66.7%), 편평 태선의 경우 점막 미란에 흰색 선상을 동반하는 경우가 가장 많아(52.9%) 임상적 소견의 차이를 보였다[12].

서양의학에서는 구강 내 백색 병소를 문질러 보아 벗겨지지 않는 경우 구강 백반증을 의심하여 치료 이전에 조직 생검부터 실시하며, 생검한 조직에서 상피 이형성이 관찰되는 경우 구강 백반증 병소의 완전한 제거를 시행한다. 완전 절제하는 경우 외과적 절제나 전기적 소작, 냉동 수술, 레이저 절제 등의 방법을 사용하며 이들 치료의 효과는 비슷한 편이다. 하지만 절제를 하여도 구강 백반증은 재발이 잘 되며 구강 내 다른 부위에서 구강 백반증이 다시 발병할 수 있다는 문제점이 있다[4].

현재 서양의학에서는 외과적인 개입 외에도 비타민 A 및 베타카로틴, NSAIDs 등을 이용한 보조적인 치료를 연구하고 있으나 비타민 A 및 베타 카로틴과 같은 치료법은 구강 병변 치료에 효과적이어도 재발 및 부작용이 흔하다고 알려져 있으며[5] 구강 백반증의 완전 제거가 어려운 경우 보존적 요법이나 원인의 제거, 금연 등의 방법으로 보조하며 임상 추적 관찰을 시행하고 있는 실정[4]이기에 근본적인 원인을 찾고 전인적 관점에서 치료를 시행하는 한의학적 치료의 필요성이 대두되고 있다.

현재까지 구강 백반증에 대한 한의학적 치료로는 Kuriakose MA 등[6]이 구강 백반증에 울금(鬱金)에서 추출한 Curcumin을 투여하는 이중 맹검 임상시험을 진행한 것을 비롯하여 Giovanni Lodi[5] 등에 의한 구강암 예방을 위한 구강백반증 치료를 위한 중재 연구가 보고되고 있으나 구강 백반증에 관한 침 치료 연구는 전 세계적으로도 보고된 바 없어 연구가 매우 부족한 실정이다.

본 연구에서 사용한 舍岩鍼法의 正格은 <難經> 六十九難의 "虛者補其母, 實者瀉其子"를 근거로 虛한 經의 오행속성을 補하기 위하여 生하는 母의 혈을 補하고 剋하는 혈을 瀉한다. 膽正格의 膽은 木의 속성을 가지므로 木을 生하는 水의 혈을 補하고 木을 剋하는 金의 혈을 瀉하는데, 상기한 원리에 따라 自經에서 水의 혈인 협계(GB43)와 水의 속성을 가진 膀胱經 중 水의 혈인 통곡(BL66)을 補하며, 自經에서 金의 혈인 규음(GB44)과 金의 속성을 가진 大腸經 중 金의 혈인 상양(LI1)을 瀉한다[13]. 膽正格은 일반적으로 膽虛證에 쓰며 근육, 뼈와 관계된 관절질환, 통증에 특효하다 알려져 있다. 어깨가 무겁다고 느껴지거나 경추부의 HIVD, 肩井穴의 壓痛이 있을 때 쓴다고 알려져 있다. 이외에도 膽正格은 불면증, 한숨을 자주 쉬는 胸悶, 눈이 흐릿해질 때, 전신의 뼈 마디가 쑤실 때 등 사용해왔다[13,14].

국내에서 膽正格을 사용한 치험례로 김 등[13]이 수면부족으로 인한 자율신경 변화에 사용하였으며, 김 등[15] 또한 心膽虛怯으로 변증된 불면증 환자에게 쓴 바 있으며 이 등[9]도 불면증 환자에게 침치료를 시행한 바 있다. 수면장애 외에는 이 등[14]이 교통사고 후 PTSD 환자의 증상척도 개선과 통증 감소에 膽正格을 사용하였으며 김 등[16]이 寸關尺 맥파 변화를 관찰하는 데 사용한 바 있으나 구강 백반증 등 구강 질환에 사용한 증례는 보고된 바가 없었다.

본 증례는 20년전부터 금연을 하였으나 금연 이전 하루 2갑 이상을 피웠던 환자로 12년 전부터 지속된 舌痛으로 타병원에서 베체트병, 재발성 아프터성 궤양 등으로 진단받은 바 있으며 2016년경 증상 재발, 악화하여 전북대학교 병원 피부과에서 조직검사상에서 구강 백반증 진단 이후 약물치료 하였으나 호전이 없어서 내원한 경우로 초진 시 설압자로 긁어도 제거되지 않는 백색 반점이 혀의 가장자리 위주로 여러군데 산재한 상태였다. 더불어 베체트병에 의한 궤양에 의한 구강내 염증이 심해지면서 혀의 종창과 작열감을 동반한 통증과 좌측 위주의 심한 미란과 궤양이 보였으며, 치약으로 양치할 때나 맵거나 뜨거운 것을 먹을 때 혀의 통증이 심해지면서 좌측 귀속까지 통증, 열감, 소양감이 파급된다고 호소하였다.

상기 환자는 C5/6의 HIVD의 병력과 함께 뒷목이 뻣뻣하고 통증이 늘 있고 찍어 누르듯이 아프다 호소하며 肩井穴의 압통을 동반하는 환자로 입이 쓰다(口苦), 가슴이 조이고 답답하다(胸悶), 잠에서 자주 깬다(淺眠), 속이 쓰리고 신물이 올라온다, 혀가 찌르는 듯 아프다 등의 증상을 호소하였고, 측면부에 다발하는 少陽經 병변처럼 주 병변이 혀의 좌측면에 몰려 있다는 점에서 膽虛證으로 진단하였고, 이러한 체계적 문진에 의한 전신증상 외에도 膽正格이 상기한 바와 같이 水의 속성을 가진 협계(GB43)와 통곡(BL66)을 補함에 따라 혀의 측면을 중심으로 발생한 구강 백반증 뿐만 아니라 구강내 궤양의 잦은 재발로 인한 작열감을 동반한 통증, 미란, 궤양 등의 火熱의 속성을 보이는 구강 내 궤양, 치흔설을 제어하는데 사용할 수 있다 보았으며 이러한 근거를 중심으로 膽正格으로 침 치료를 시행하였다.

본 증례는 초진 이후 지속적인 膽正格 침 치료를 시행하여 호전되던 중 7개월 이후인 2018년 05월 30일 내원 시 구강 백반증으로 인한 혀의 좌측 가장자리, 우측 설근부에 있던 백색 반점의 병변이 대폭 감소되었음을 확인하였다. 또한 베체트병 및 아프타성 구내염으로 인한 궤양, 미란 및 혀의 종창, 치흔설의 정도가 개선되었고(Fig. 1-4), 환자의 주관적인 자각증상으로는 김치 같은 자극적인 음식을 먹거나 양치할 때 혀의 작열감을 동반한 통증이 VAS 8에서 2로, 귀까지 이어지던 열감은 VAS 6에서 2, 귀까지 이어지던 소양감은 VAS 5에서 1로 줄었다(Table 1). 추적관찰 결과 치료 종료 2개월 이후인 2017년 7월경 내원 시 환자의 상태가 지속적으로 호전 상태를 유지하고 있음을 확인하였다.

결 론

본 증례는 2006년 원광대학교 병원 류마티스내과에서 베체트병을 진단 받고 약물 치료 이후에도 구강내 궤양 및 통증이 간헐적으로 지속되어 2012년 경 아주대학교 병원에서 아프타성 구내염으로 진단받고 약물 치료 이후에도 호전악화가 반복되던 중 전북대학교 병원 피부과에서 조직검사를 진행하여 구강백반증으로 최종 진단되어 약물치료를 진행하였으나 여전히 호전반응이 없었다. 저자들은 구강 백반증을 비롯한 10년 이상 베체트병과 아프타성 구내염으로 인한 구강내 좌측 측면 위주의 미란과 궤양 및 혀의 작열감

을 동반한 통증 및 좌측 귀까지 이어지는 통증과 소양감이 226일 동안 총 87회 膽正格(BL66, GB43, LI1, GB44) 침치료를 통해 제반 증상이 개선됨을 확인하였다. 치료기간 동안 침치료에 의한 특별한 이상 반응 없었다.

구강 백반증은 현재 서양의학에서는 절제나 보존적 치료를 시행하고 있으나 재발 및 부작용이 흔하다고 알려져 있는 난치 질환이다. 현재까지 구강 백반증에 침치료를 주요 치료수단으로 사용되었다는 보고가 없는 실정이다. 본 연구는 구강 백반증에 양약이나 한약등의 추가적인 약물 치료 없이 침 치료만을 단독으로 중재하여 전반적인 증상의 개선을 거두었다는 점에서 처음으로 보고하는데 의의가 있지만 아직 일반화하기에는 제한점이 있다. 향후 구강 백반증 환자에게 치료수단으로서 침치료를 이용한 활발한 연구가 필요할 것으로 보인다.

감사의 글

이 논문은 2019년도 원광대학교의 교내 연구비 지원에 의해서 수행됨.

References

1. Noh SS. (primary color) Ophthalmology & Otolaryngology. 2nd ed. Daejeon: Ju Min Publishing inc; 2003.
2. Mohammed F, Fairozekhan AT. Leukoplakia, Oral. 1st ed. Treasure Island (FL): StatPearls Publishing LLC; 2018.
3. Yao L, Yicheng L, Yue F, Tong L, Xiaoyong L, et al. Quantitative prediction of oral cancer risk in patients with oral leukoplakia. Oncotarget. 2017;8(28):46057-64.
4. Yu MH, Kim J. Leukoplakia. The Journal of Korean Dental Association. 2004;24(4):280-3.
5. Lodi G, Franchini R, Warnakulasuriya S, Varoni EM, Sardella A, Kerr AR, et al. Interventions for treating oral leukoplakia to prevent oral cancer. Cochrane Database Syst Rev. 2016;7:CD001829.
6. Kuriakose MA, Ramdas K, Dey B, Iyer S, Rajan G, Elango KK, et al. A Randomized Double-Blind Placebo-Controlled Phase IIB Trial of Curcumin in Oral Leukoplakia. Cancer Prev Res (Phila). 2016;9(8):683-91.
7. Martorell-Calatayud A, Botella-Estrada R, Bagán-Sebastián JV, Sanmartín-Jiménez O, Guillén-Barona C. Oral leukoplakia: clinical, histopathologic, and molecular features and therapeutic approach. Actas Dermosifiliogr. 2009;100(8):669-84.
8. Petti S. Pooled estimate of world leukoplakia prevalence: a systematic review. Oral Oncol. 2003;39(8):770-80.
9. Brouns ER, Baart JA, Bloemena E, Karagozoglu H, van der Waal I. The relevance of uniform reporting in oral leukoplakia: definition, certainty factor and staging based on experience with 275 patients. Med Oral Patol Oral Cir Bucal. 2013;18(1):e19-26.
10. Liu W, Shi LJ, Wu L, Feng JQ, Yang X, Li J, et al. Oral cancer development in patients with leukoplakia-clinicopathological factors affecting outcome. PLoS One. 2012;7(4):e34773.
11. Soussan I. Pre-Cancerous Lesions in the Oral and Maxillofacial Region: A Literature Review with Special Focus on Etiopathogenesis. Iran J Pathol. 2016;11(4):303-322.
12. Yu MH. Comparative analysis of clinical and histopathological appearance between Oral leukoplakia and Lichen planus. Journal of Dental hygiene science. 2005;5(4):199-204.
13. Kim HK, Lee SH, Kim YS. Effects of Sa-am acupuncture (Damjeonggyeok) on autonomic nervous system in night nurses. Journal of Korean acupuncture & moxibustion medicine society. 2007;24(4):13-23.
14. Lee JE, Cheon HS, Ryu CR, Cho MR, Ryu MS. Comparative study of general oriental medical treatment and damjeonggyeok acupuncture on pain and post-traumatic stress disorder due to traffic accident. The Journal of Korean Acupuncture & Moxibustion Society. 2009;26(6):151-9.
15. Kim HJ, Chu CN, Kim WJ, Shin HK, Cha HJ, Park SJ, et al. Oriental medical treatment and sleep restriction therapy of the simdamhugub type of chronic insomnia patients. Journal of Oriental Neuropsychiatry. 2007;18(3):277-87.
16. Kim YJ, Kang JH, Yoon KS, Jo SE, Hong SJ, Yun GW, et al. The Effects of Gall Bladder Jeonggyeok and Seunggyeok on Radial Pulse Variation in Healthy Human Subjects. Acupuncture. 2016;33(3):45-66.